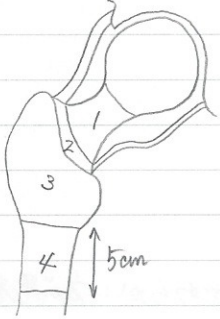


<高齢者に多い骨折>

- ・ 大腿骨頸部骨折
- ・ 橈骨遠位端骨折
- ・ 脊椎圧迫骨折
- ・ 上腕骨近位端骨折

0 大腿骨近位部骨折



- | | |
|-----------|---------|
| 骨頭骨折 | } 関節内骨折 |
| 1. 頸部骨折 | |
| 2. 頸部基部骨折 | } 関節外骨折 |
| 3. 転子部骨折 | |
| 4. 転子下骨折 | |

肉離れ

- (特徴)
- ・ 遠心性収縮
 - ・ 羽状筋
 - ・ 筋腱移行部損傷

四肢関節疾患

膝関節

- ・ 変形性関節症
- ・ 慢性関節リウマチ
- ・ 離断性骨軟骨炎
- ・ 大腿骨骨壊死
- ・ 痛風
- ・ 偽痛風
- ・ 化膿性関節炎
- ・ 膝蓋大腿関節症