アンモニア＝血液

○心エコー
→ものに反射して形をみる。
＝動きを見る!!（心電図とはちがう）
↳うごいてるかわからないため。
正常でない→拡張型心筋症。

僧房弁がよくうごいてる。

動き

MRI＝地波でさっえい
どの面でも見ることができる。

CT＝心臓 MDCT ― 冠動脈をみる
→スライス厚 0.5mm
5心拍以内にさっえい

形

2013/06/03

循環器系の検査

- 身体所見
- 心電図
  12誘導心電図、Holter心電図、運動負荷心電図
- 心エコー
- CT
- MRI
- RI検査
- 心臓カテーテル検査（冠動脈造影）
- 心臓カテーテル検査（電気生理学的検査）

7

聴診

- 音とは？
  媒質中を伝播する波のうち、人間の耳が感知できるもの
- 可聴周波数：20-20000Hz（波長50μm～50mm）

心音：
正常心音
心雑音

呼吸音：
正常肺胞呼吸音
心不全初期に聞こえる断続音

8

心臓の興奮は1方向 ＝弁によって

心電図

心電図：心筋細胞の興奮により生じた電気的興奮を体表電極の電位差として検出する。

刺激伝導系と心臓の興奮

洞結節（洞房結節）→ 1カ所
↓
心房
↓
房室結節 → 1カ所
↓
His束→右脚・左脚 → 2本
↓
心室

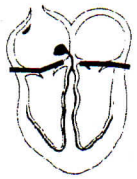



9

循環器疾患　各論

心臓が働かなくなる状態
心不全

心臓の病気
虚血性心疾患
不整脈
炎症（心筋炎・心膜炎・感染性心内膜炎）
弁膜症
心筋症
先天性心疾患

○心房細動
○

血管の病気
大動脈（大動脈瘤・大動脈解離）
末梢動脈（閉塞性動脈硬化症、バージャー病）
肺動脈（肺塞栓）

↑エコノミークラス症候群

10

心房と心室にうまくタイミングをとりながら動いている。

心室の方が大切!! 全身に血を送る
トコロだから!!

弁の不調
○うまく広がらない＝狭さく
○逆流　＝閉塞不全

心不全

病名でなく病態（^^）

- 全身が必要としている血液を、心臓が十分に送り出せなくなって生じる、うっ血、呼吸困難、疲労感などの臨床的症候群
- 主に心臓の構造・機能異常のため生じる

心不全の重症度

NYHA分類
I度
II度
III度
IV度

11

心不全

体重checkが必要。
パルスオキシメトリー（低）

- 心拍出量低下
  原因：心筋梗塞・心筋症など
  症状：血圧低下、疲労感、乏尿、うっ血
- うっ血
  左心不全～肺うっ血（労作時呼吸困難・息切れ、起座呼吸、発作性夜間呼吸困難）
  右心不全～全身のうっ血（胸水・腹水貯留、消化器症状、下肢主体の浮腫、頸静脈怒張）

12

治療法☆
安静・さんを
塩分・水分制限
Fowler位
利尿薬
血核拡張薬
β作動薬
ジギタリス
（β遮断薬）

予後
★心不全死
★心室性不整脈による突全死

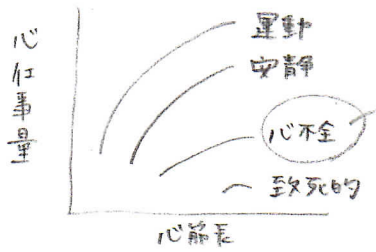

安静→少し歩く…
対応ができない
血液の受容の変化についていけない。