8/

○ 肝臓

・葉　解剖学的 → （右：尾状葉と方形葉も含む
（肝鎌状間膜）　左：

機能的な右・左葉 ← 門脈, 右枝, 左枝

カントリー線：下大静脈の中心と胆嚢底を結ぶ
Cantlie line

中肝静脈

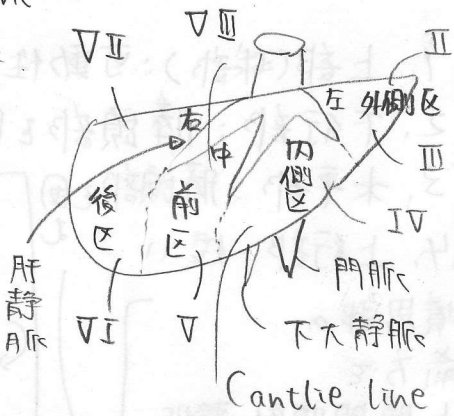

8区域
肝静脈
右
中
下



肝3つ組
① 門脈
② 固有肝動脈
③ 肝管

・門脈系

