婦人科B.

【症例】21歳女性。0回経妊0回経産。

【主訴】下腹部痛。

【現病歴】3日前より下腹部痛を認めており徐々に増強したため、2004年8月30日、近医内科を受診した。触診上、下腹部腫瘤を認め、婦人科疾患が疑われたため、同日当科紹介入院となった。

【月経歴】初経12歳。月経周期は28日型、整・順。月経痛が軽度あり。最終月経は8月1日から6日間。

【現症】体温36.5℃、血圧116/64mmHg、脈拍78/分。下腹部に圧痛を伴う腫瘤を認める。

【検査所見】WBC 10500(Neut 85%、Eos 6.3%、Baso 0.3%、Lymph 4.1%、Mono 4.1%)、RBC 452万、Hb 13.2、Plt 28.2、CRP3.2、尿中hCG陰性。

【画像所見】以下に腹部単純X-p、骨盤部CTを示す。

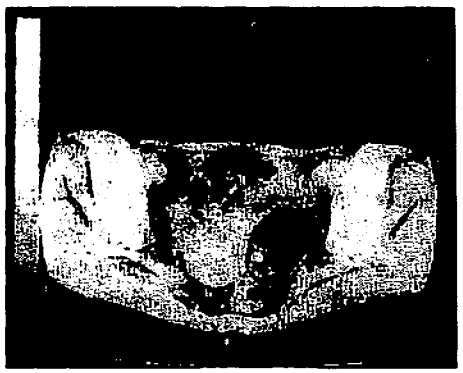

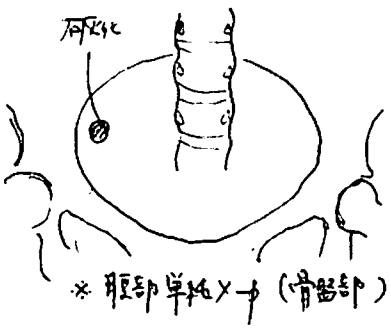

B -1. まず行うべき検査はどれか。

a) MRI検査
b) DIP
c) 腫瘍マーカー検査
d) コルポスコピー
e) 腹部超音波断層検査

B -2. 本症例における腹部単純X-p及び骨盤部CT所見について其々簡潔に説明せよ。

B -3. 本症例の診断名を選べ。

a) 子宮外妊娠
b) 卵巣癌
c) 子宮内膜症性嚢胞破裂
d) 卵巣嚢腫茎捻転
e) 子宮粘膜下筋腫

B -4. 本症例における適切な治療を選べ。

a) 片側卵巣切除
b) 子宮全摘＋両側付属器切除＋骨盤及び傍腹部大動脈リンパ節郭清＋大網切除
c) GnRHアゴニスト投与
d) 片側卵巣腫瘍核出もしくは切除
e) 子宮筋腫核出

【解答・解説】

B -1.

卵巣腫瘍の診断では、まず卵巣に腫瘍の存在を確認し、次にその腫瘍が良性か悪性かを判断する。その際、非侵襲的で簡便にでき、より多い情報の得られる検査が最優先される。

A) ×：非侵襲的であるが、撮像には長時間を要し、コストも高い。最初に行うべき検査ではない。

b) ×：点滴静注腎盂造影法。尿管や子宮・卵管の圧排の診断に用いられるが、造影剤を使用する侵襲的検査であり、優先される検査ではない。

c) ×：CEA、CA125、AFP、CA19-9などを測定する。検査結果が出るまでには時間を有し、腹痛を訴えているときにまず行う検査としては適さない。

d) ×：コルポスコピーは子宮頸部病変が疑われる場合に用いられる。卵巣腫瘍では、腫瘍性状の観察のために腹腔鏡、クルドスコピーなどが用いられることがある。

e) ○：骨盤内腫瘍では、まず超音波検査にて充実性か嚢胞性かを判断する。また、組織型の推定も可能である。非侵襲的かつ迅速にできる検査であり、最優先される。

B-2.

腹部単純xpにて腹部に石灰化が認められる。骨盤部CTにてやや低吸収の大きな腫瘤が認められ、腫瘤内部に骨と等吸収の石灰化像を認める。同じく腫瘤内部に低吸収の黒く抜けている部分が認められる（皮下脂肪と等吸収であり、脂肪であることが分かる）。

B-3.

WBC↑(Neut↑)、CRP陽性、圧痛を伴うことより、炎症性病変が疑われる。加えて骨盤部CTより石灰化が認められることより、卵巣嚢胞が強く疑われる。

a) ×：下腹部痛と最終月経より子宮外妊娠が疑われるが、尿中hCG(-)より否定的。

b) ×：腫瘍の発育が急速で、内部の出血、変性壊死を起こしながら増大するときは疼痛を伴うが、急性の腹痛で発症することは考えにくい。

c) ×：いわゆるチョコレート嚢胞。卵巣で子宮内膜組織が異所性に増殖し、血液を貯留した嚢胞を形成することによる。破裂すると急性の腹痛をきたすが、CTでは嚢胞の内部は高吸収であり、石灰化は伴わない。

d) ○：産婦人科疾患で石灰化を伴う下腹部腫瘤といえば、卵巣嚢腫（とくに皮様嚢胞腫dermoid cyst）をまず考える。良性腫瘍は癒着が少ないため、充実感のある腫瘍では茎捻転が起こりやすい。

e) ×：粘膜下筋腫の感染や、筋腫の循環障害による変性などにより発熱や下腹部痛が生じることがある。CTでは子宮と連続した充実性の腫瘤として描写される。正常筋層とほぼ等吸収であり、本症例にはあてはまらない。

※卵巣嚢腫茎捻転

卵巣提靭帯、固有靭帯があわせて捻転し、静脈系の閉塞により腫瘍内部にうっ血、出血を生じ、内圧の亢進、壁の緊満による激痛が起こる。動脈系も閉塞すると腫瘍は全体的に変性壊死をおこす。対処が遅れれば患側卵巣の壊死により、腫瘍核出、機能温存が不可能となる。

※皮様嚢胞腫 dermoid cyst

成熟嚢胞性奇形腫。嚢胞性良性腫瘍のうちで最多であり、半数以上をしめる。好発は 20 ～ 30 歳代。病理学的には、胚細胞由来で外胚葉組織が最も多く、上皮組織、毛髪、汗腺、皮脂腺がよくみられる。歯牙、軟骨、骨もしばしば認められる。

B-4.

卵巣腫瘍の治療の基本は手術療法である。とくに茎捻転もしくは破裂の疑いがある場合は、一刻も早く手術をする必要がある。その際、性成熟期の女性であれば、出来る限り妊孕性を温存しなければならない。よって a)b) は×。

a) ×：腫瘍を卵巣および卵管とともに摘出する方法。

b) ×：卵巣癌における基本術式。本症例では悪性腫瘍は否定的。

c) ×：子宮内膜症、子宮筋腫の薬物療法である。本症は GnRH との関連はない。

d) ○：腫瘍核出術は、正常卵巣組織を保存して、嚢腫のみを核出し摘出する方法である。この場合卵巣の機能は保存され、第一選択とされる。また、本症例では感染兆候もあったため、necrosis があれば切除もありうる。

e) ×：本症は子宮筋腫ではないので×。

【文責】

【参考文献】

プリンシプル産科婦人科学①　第 2 版　p573 ～ 607

チャート産婦人科　p160 ～ 175

2005

婦人科 D

【症例】20 歳女性　0 回経妊 0 回経産

【主訴】下腹部痛

【現病歴】

2 日前より下腹部痛を認め、徐々に増強してきたため近医内科を受診した。この時、下腹部に腫瘤を認めたため、婦人科疾患を疑われ当科紹介受診となった。

【診察所見】

体温：37.8℃　血圧：120/70mmHg　脈拍数：80/min

内診では下腹部に強い圧痛を伴う弾性硬の腫瘤を触知した

【検査所見】

WBC:15500/μL、RBC:429×10^4/μL、Hb:12.6g/dL、

Plt:22.7×10^4/μL、CRP:5.0mg/dL

問題 D-1

まず行うべき検査は何か。以下の中から 1 つ選びなさい。(1 分)

a. MRI 検査

b. DIP

c. 腫瘍マーカー検査

d. コルポスコピー

e. 経腹超音波断層法

問題 D-2

腹部 CT の所見を述べよ。(2 分)



問題 D-3

本疾患において、最も考えうる疾患を以下の中から 1 つ選べ。(1 分)

a. 子宮留膿腫
b. 子宮外妊娠
c. 卵巣膿腫茎捻転
d. 卵巣癌
e. 卵巣膿腫破裂

術中写真

問題 D-4

本疾患に対する治療方針として適切なものを以下の中から 1 つ選べ。(1 分)

a. 単純子宮全摘術および両側付属器切除術
b. a に加え、骨盤内および傍大動脈リンパ節郭清術、大網切除術
c. 腫瘍内容物の吸引
d. 抗生物質のみ
e. 左付属器切除術

【解答】

D-1　e
D-2　嚢胞性腫瘍内の石灰化
D-3
D-4

【解説】

D-1

a. ×：MRI は腫瘤の性状を知る上で有用であるが、まず行うべき検査とは言い難い。
b. ×：子宮頸癌の尿路系浸潤には必要である。
c. ×：後々の鑑別診断に必要になるかもしれないが、この時点でまず行うべき検査ではない。
d. ×：子宮膣部の異形成や子宮頸癌の診断には必要であるが、この場合、まず行うべき検査としては不適当である。
e. ○：簡易で非侵襲的であるため、まず行える検査であり、腫瘍の性状を確認できる。

D-2



D-3

a. ×：子宮留膿腫は、子宮頚管の閉塞により子宮腔内に分泌物が貯留し、さらに細菌感染を起こして膿や壊死物質が子宮腔内に溜まる疾患である。閉経後の女性に多く、原因としては子宮体癌や子宮頸癌放射線照射後などが挙げられる。本症例では膿性帯下や Simpson 徴候がない事、前問の CT 所見より否定的である。
b. ×：下腹部痛があるため疑われるが、妊娠反応陰性であり、前問の CT 所見より除外できる。
c. ○：前問の図より、卵巣膿腫が疑われる。白血球増加と CRP 上昇は茎捻転を示唆する炎症所見である。
d. ×：若年発生の卵巣癌には胎児性癌や未分化胚細胞腫などが挙げられるが、本症例では、高齢者でない事、貧血がない事、腹水貯留がない事、CT で嚢胞内突出や腫瘍壁肥厚なども見られない事など卵巣癌を疑わせる所見が少なく、否定的である。
e. ×：前問の図より卵巣膿腫が疑われる。破裂であれば、血算の値が変動する (貧血など) はずであるが、本症例では白血球増加が見られるのみであるので、考えにくい。

D-4

a. ×：悪性卵巣腫瘍の場合、手術療法として子宮全摘術を行う事はあるが、若年者の良性卵巣腫瘍に対してここまでの治療行うことは over-treatment である。

b. ×：a と同様。

c. ×：壊死に陥っていないものであれば腫瘍核出術を行う人もいるが、現実的に茎捻転した卵巣嚢腫では、骨盤漏斗靭帯内にある卵巣動静脈内に血栓が形成されており塞栓を起こす可能性があったり、また卵巣機能もほとんど温存されていないため、通常は行われない。

d. ×：前問の子宮留嚢腫の場合、治療法として頸管拡張術、排膿、抗生物質投与ということはあり得るが、良性卵巣嚢腫に対しては有効ではない。

e. ○：術中写真より、卵巣嚢腫は黒くなっており、茎捻転により壊死に陥っている事が予想されるため、付属器摘出術を行う。